



SERVIZIO SANITARIO REGIONALE
EMILIA-ROMAGNA
Azienda Unità Sanitaria Locale di Bologna

Istituto delle Scienze Neurologiche
Istituto di Ricovero e Cura a Carattere Scientifico



SERVIZIO SANITARIO REGIONALE
EMILIA-ROMAGNA
Azienda Ospedaliero - Universitaria di Bologna
Policlinico S. Orsola-Malpighi



AZIENDA OSPEDALIERO-UNIVERSITARIA
UNIVERSITÀ DI BOLOGNA



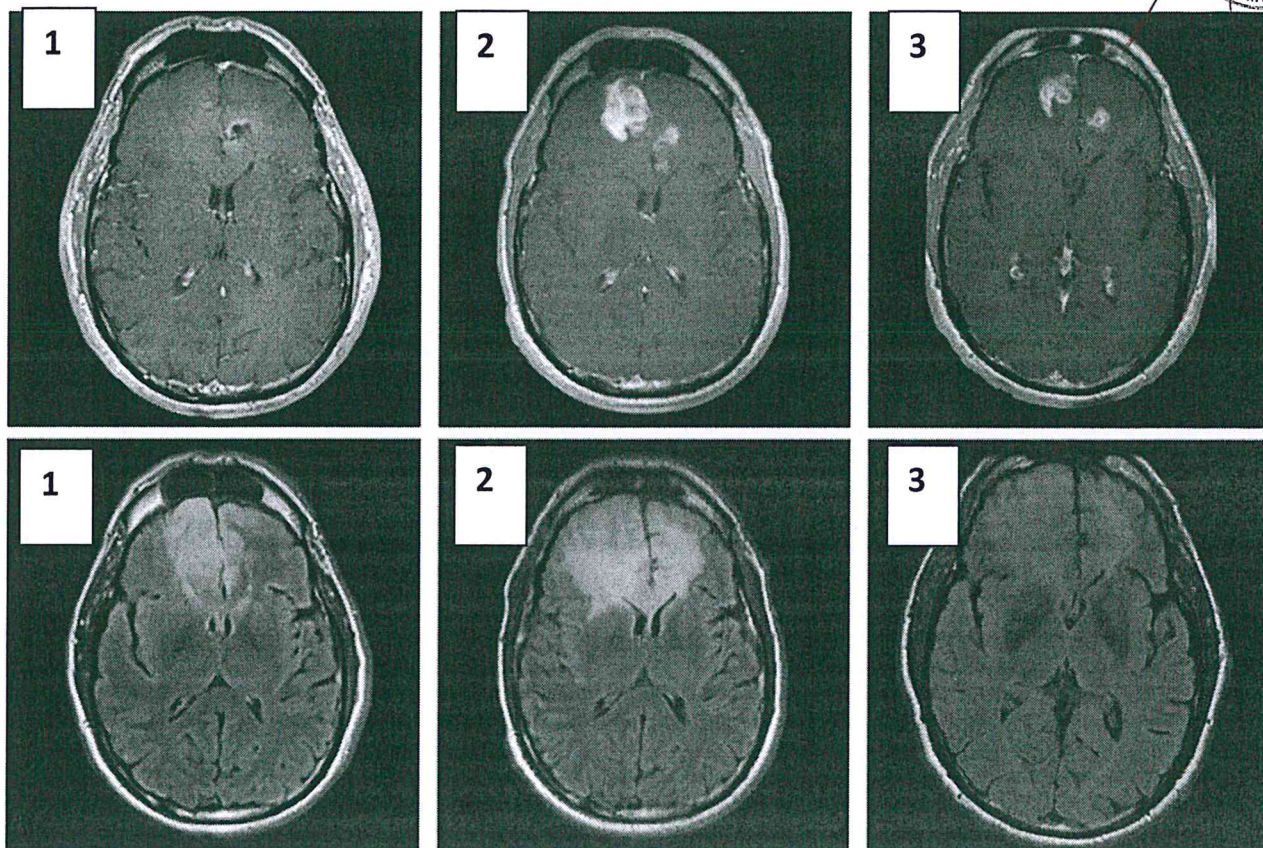
**CONCORSO PUBBLICO CONGIUNTO,
PER TITOLI ED ESAMI,
PER LA COPERTURA DI N. 2 POSTI A TEMPO INDETERMINATO
NEL PROFILO PROFESSIONALE DI DIRIGENTE MEDICO DELLA DISCIPLINA
DI RADIOTERAPIA**

di cui n. 1 posto presso l'Azienda USL di Bologna e n. 1 posto presso l'Azienda
Ospedaliero-Universitaria di Bologna Policlinico di S.Orsola

PROVA PRATICA N. 1

PROVA SORTEGGIATA

02/12/2020



Paziente sottoposto ad asportazione di glioma di grado IV e successivamente trattato con radioterapia postoperatoria, 60 Gy in 30 frazioni e con TEMOZOLOMIDE concomitante. Le immagini sopra, acquisite in T1 dopo somministrazione di mezzo di contrasto (riga superiore) e in FLAIR (riga inferiore), sono riferite a:

1. Prima della radioterapia
2. 2 mesi dopo la conclusione della radioterapia: sequenze T1 con mdc: comparsa di due aree di impregnazione contrasto grafica; incremento dimensionale dell'area di alterazione di segnale in FLAIR
3. 3 mesi dopo la conclusione della radioterapia: riduzione delle dimensioni delle aree di impregnazione contrasto grafica e dell'area di alterazione di segnale

Al candidato si chiede di:

- a. Commentare brevemente le immagini
- b. Formulare le principali ipotesi diagnostiche
- c. Indicare quali sono i criteri clinici e di imaging per la valutazione della risposta in neuro oncologia

PROVA SOSTEGGATA
 02/12/2020

[Handwritten signature]



SERVIZIO SANITARIO REGIONALE
EMILIA-ROMAGNA
Azienda Unità Sanitaria Locale di Bologna

Istituto delle Scienze Neurologiche
Istituto di Ricovero e Cura a Carattere Scientifico



SERVIZIO SANITARIO REGIONALE
EMILIA-ROMAGNA
Azienda Ospedaliero-Universitaria di Bologna
Policlinico S. Orsola-Malpighi



AZIENDA OSPEDALIERO-UNIVERSITARIA
UNIVERSITÀ DI BOLOGNA

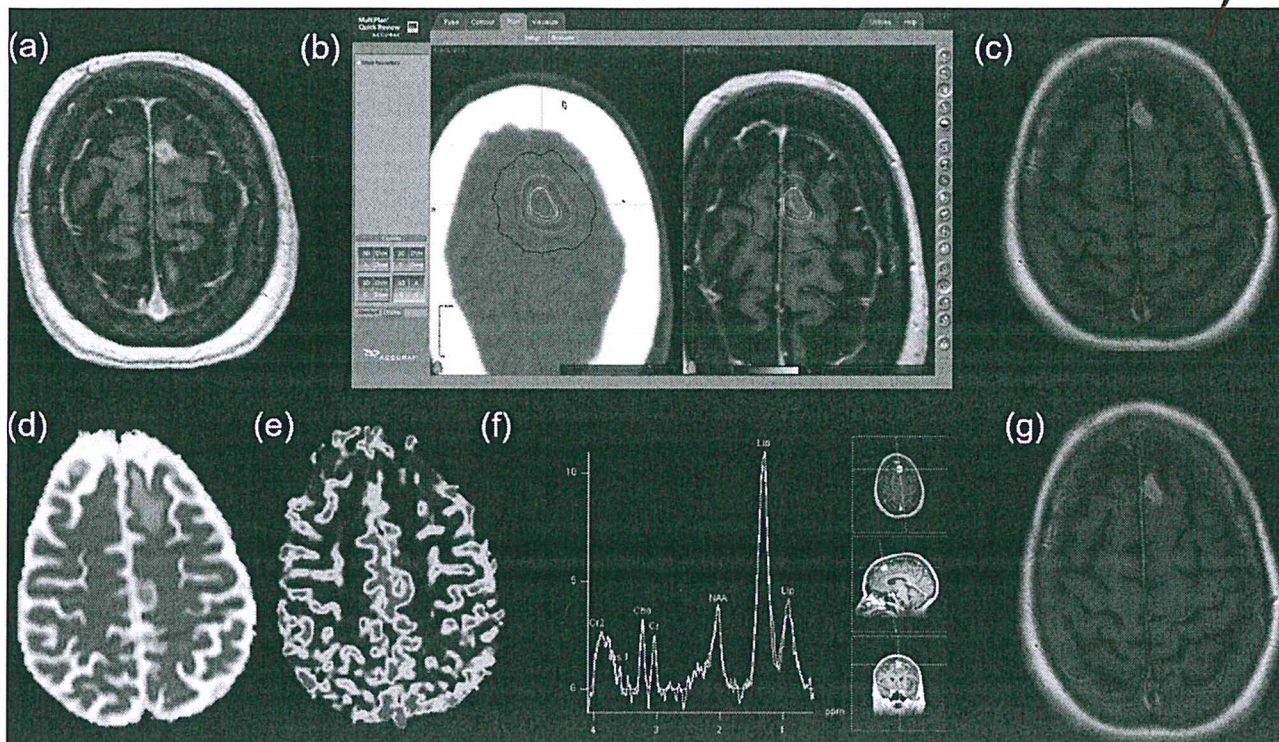
**CONCORSO PUBBLICO CONGIUNTO,
PER TITOLI ED ESAMI,
PER LA COPERTURA DI N. 2 POSTI A TEMPO INDETERMINATO
NEL PROFILO PROFESSIONALE DI DIRIGENTE MEDICO DELLA DISCIPLINA
DI RADIOTERAPIA**

di cui n. 1 posto presso l'Azienda USL di Bologna e n. 1 posto presso l'Azienda
Ospedaliero-Universitaria di Bologna Policlinico di S.Orsola

PROVA PRATICA N. 2

PROVA NON SORTEGGIATA

02/12/2020



Paziente affetto da metastasi da Adenocarcinoma del polmone:

- a) RM in T1 con mdc che mostra la lesione in regione frontale anteriore sinistra.
- b) Piano di trattamento con distribuzione delle dosi (SRT 27 Gy in 3 frazioni all'isodose 80%)
- c) RM in T1 con mdc a 7 settimane: incremento > 20% delle dimensioni della lesione
- d) RM multiparametrica: alto coefficiente di diffusione apparente alle immagini in DWI
- e) RM multiparametrica: rCBV ratio 0.9 alle immagini perfusion weighted
- f) Spettroscopia: rapporto Colina/Creatina: 1.0. Incremento lipidi
- g) RM in T1 con mdc a 24 settimane: lesione stabile

Il candidato dica:

- a) Qual è la diagnosi più probabile
- b) Quali sono gli elementi su cui basa la sua ipotesi diagnostica
- c) Quali sono i principali fattori di rischio per l'insorgenza di radio necrosi dopo SRS/SRT

PROVA NON SOSTEGGIATA
02/12/2020



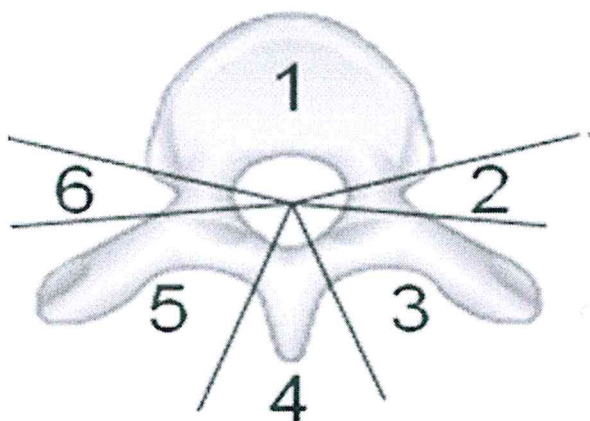
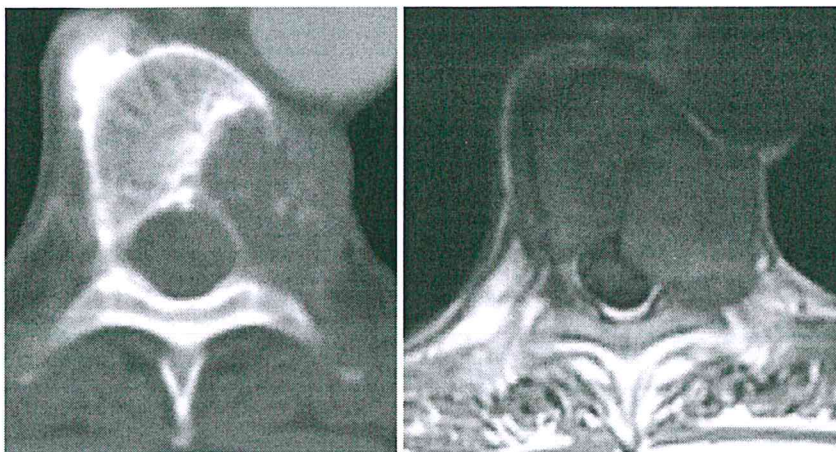
**CONCORSO PUBBLICO CONGIUNTO,
PER TITOLI ED ESAMI,
PER LA COPERTURA DI N. 2 POSTI A TEMPO INDETERMINATO
NEL PROFILO PROFESSIONALE DI DIRIGENTE MEDICO DELLA DISCIPLINA
DI RADIOTERAPIA**

di cui n. 1 posto presso l'Azienda USL di Bologna e n. 1 posto presso l'Azienda
Ospedaliero-Universitaria di Bologna Policlinico di S.Orsola

PROVA PRATICA N. 3

PROVA NON SOTTOSCRITTA

02/12/2020



Paziente di anni 79 operato 9 anni fa di nefrectomia per carcinoma a cellule chiare del rene. In anamnesi: cardiopatia ischemica cronica, severa BPCO, Severa vasculopatia periferica con claudicatio. Recente comparsa di dolore dorsale irradiato a sinistra. TAC e RM: osteolisi di un metamero dorsale (vedi immagini). Biopsia TAC guidata: metastasi da carcinoma a cellule chiare compatibile con origine renale. TAC total body: non altre localizzazioni.

Meeting multidisciplinare: proposta radioterapia stereotassica (paziente a rischio operatorio elevato per comorbidità, lungo intervallo libero, metastasi unica).

Il candidato dica:

- 1) Quali segmenti vertebrali tra quelli indicati sopra e numerati da 1 a 6 sono obbligatoriamente parte del CTV secondo le indicazioni dell'International Spine Radiosurgery Consortium
- 2) Quali sono le dosi totali e gli schemi di frazionamento più frequentemente impiegati in letteratura quali sono i constraints agli OAR
- 3) Qual è la più frequente complicanza riportata in letteratura dopo SBRT su lesioni vertebrali secondarie e quali sono i fattori di rischio che rendono più probabile il suo verificarsi.

PROVA NON SOSTEGGIATA

02/12/2020