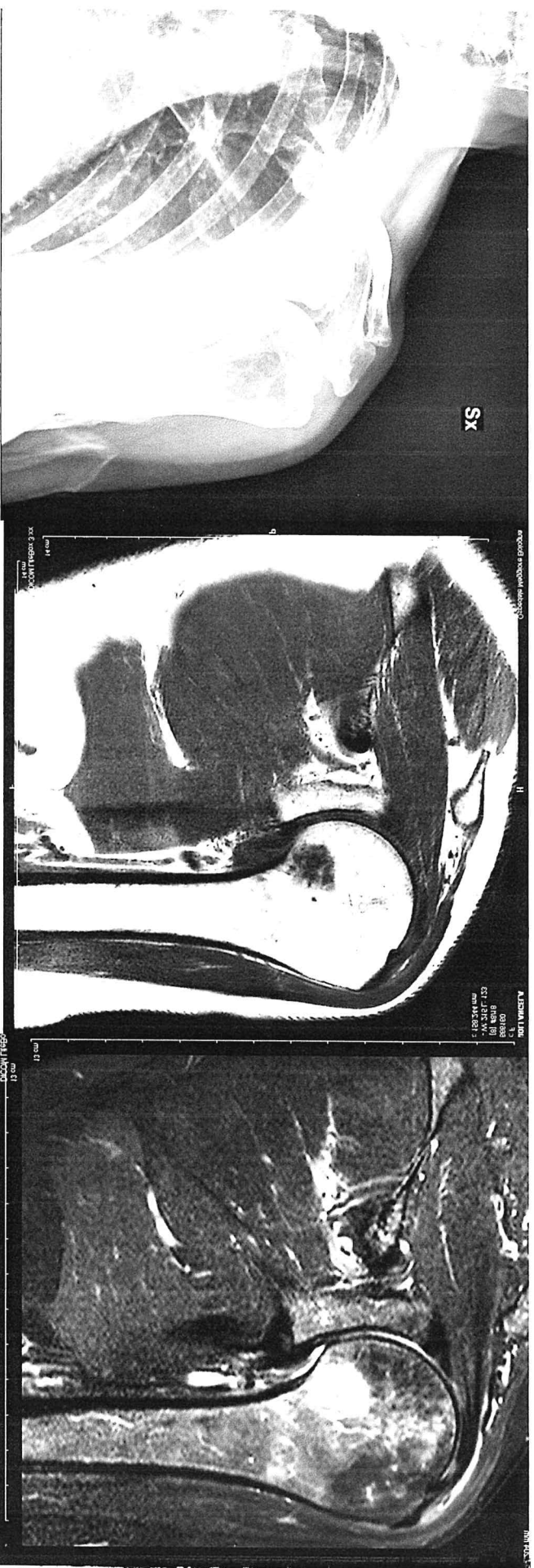


Caso 1

Pz di 59 aa di sesso femminile, con spalla dolorosa e limitazione funzionale, atraumatica; esegue rx e persistendo la sintomatologia (avviata verso il "congelamento") RM.



A handwritten signature in black ink is written over a circular official stamp. The stamp contains the text 'AZIENDA OSPEDALIERA DI BOLOGNA' and 'SERVIZIO RADIOLOGICO'.

Caso 1

RM di controllo a tre mesi di distanza dalla precedente

